


















Zastosowanie tymczasowego wewnątrzustnego zakotwienia szkieletowego (TISAD) w celu ortodontycznego zamykania przestrzeni po pierwszych zębach przedtrzonowych w szczęce utraconych w wyniku urazu
Opis przypadku

The use of temporary intraoral skeletal anchorage (TISAD) for orthodontic closure of gaps from first maxillary molars lost as a result of an injury
Case report

Adam Angerman¹    (ORCID ID: 0000-0002-8997-2759)
Jolanta Jarka²    (ORCID ID: 0000-001-7987-3274)

Wkład autorów:  Plan badań  Zbieranie danych  Analiza statystyczna  Interpretacja danych
 Redagowanie pracy  Wyszukiwanie piśmiennictwa

Authors' Contribution:  Study design  Data Collection  Statistical Analysis  Data Interpretation
 Manuscript Preparation  Literature Search

^{1,2} Prywatna praktyka
Private practice

Streszczenie

Z analizy danych wynika, że około 25% dzieci w wieku szkolnym doświadcza urazów zębów. Bardzo często przyczyną tych urazów jest uprawianie przez nie sportu. Wprawdzie tylko około 4% to urazy poważne, ale niosą one ze sobą znaczące konsekwencje. Utrata zęba/zębów zawsze, a w wieku rozwojowym w szczególności, może prowadzić do ubytków kości wyrostka zębodołowego oraz przemieszczenia zębów sąsiednich. **Cel.** Celem pracy było przedstawienie postępowania polegającego na ortodontycznym zamykaniu luk po utracie dwóch pierwszych zębów przedtrzonowych w szczęce za pomocą zakotwienia szkieletowego u 14,5-letniej pacjentki. **Opis przypadku.** Do leczenia zgłosiła się 14,5-letnia pacjentka,

Abstract

The analysis of data shows that about 25% of schoolchildren experience tooth injuries. Sport is a very common cause of such injuries. Although only 4% of these injuries are serious, they are associated with significant consequences. Loss of a tooth/teeth always and especially at the developmental age may lead to loss of the alveolar process bone and movements of adjacent teeth. **Aim.** The aim of the paper was to present management including orthodontic closure of gaps after loss of two first premolars in the maxilla using skeletal anchorage in a 14.5-year-old female patient. **Case report.** A 14.5-year-old female patient who had suffered an injury to the facial skeleton as a result of getting kicked by

¹ Lek. dent., specjalizujący się w ortodoncji / DDS, postgraduate student

² Lek. dent., specjalista ortodonta / DDS, specialist in orthodontics

Dane do korespondencji/Correspondence address:

Ortodoncja Jolanta Jarka
 ul. Nysy Łużyckiej 9A
 45-034 Opole
 e-mail: recepcja@ortodonta.opole.pl

która doznała urazu w obrębie twarzoczaszki w wyniku kopnięcia przez konia. Z dokumentacji i wywiadu lekarskiego wynikało, że konsekwencją tego zdarzenia było usunięcie przez stomatologa dwóch najbardziej uszkodzonych zębów – obydwu pierwszych stałych przedtrzonowców w szczęce. Wobec pacjentki zastosowano postępowanie polegające na zamknięciu powstałych przestrzeni po utraconych zębach przez mezjalizację drugich przedtrzonowców i pierwszych oraz drugich trzonowców, z zastosowaniem zakotwienia szkieletowego. Materiał stanowiła dokumentacja medyczna: karta ortodontyczna, modele diagnostyczne oraz zdjęcia radiologiczne i fotografie pacjentki. **Wyniki.** Uzyskano satysfakcjonujący wynik estetyczny i funkcjonalny pomimo tego, że przed leczeniem pacjentka miała normę zgryzową. **Wnioski.** Ortodontyczne zamykanie luk po utraconych w wyniku urazu zębach stałych u pacjentów w wieku rozwojowym może być rekomendowane jako jedna z alternatywnych metod postępowania. Zastosowanie tymczasowego wewnątrzustnego zakotwienia szkieletowego TISAD pozwala na przemieszczanie grup zębów i zarazem uniknięcie niekorzystnej zmiany położenia zębów będących w zgryzie prawidłowym. (Angerman A, Jarka J. Zastosowanie tymczasowego wewnątrzustnego zakotwienia szkieletowego (TISAD) w celu ortodontycznego zamykania przestrzeni po pierwszych zębach przedtrzonowych w szczęce utraconych w wyniku urazu. *Opis przypadku. Forum Ortod 2019; 15: 159-70*).

Nadesłano: 01.04.2019

Przyjęto do druku: 07.06.2019

Słowa kluczowe: braki zębowe, ortodontyczne zamykanie braków, tymczasowe wewnątrzustne zakotwienie szkieletowe (TISAD), urazy zębów

Wstęp

Z analizy danych wynika, że około 25% dzieci w wieku szkolnym doświadcza urazów zębów. Dwa razy częściej zdarza się to chłopcom niż dziewczynkom (1). Najczęściej (94,7%) kontuzji ulegają przyśrodkowe górne siekacze (2), w szczególności zęby wychylone. W większości przypadków przyczynami urazów są zdarzenia w domu i szkole (ok. 55%), w drugiej kolejności – sport (21%). Urazy łagodne stanowią 81% wszystkich obrażeń, natomiast poważne to ok. 4% wszystkich zdarzeń (1, 3). Przy czym tylko 3,5% zębów musi zostać usuniętych (2). Najbardziej ulegają urazom zęby przedtrzonowe i kły (odpowiednio 3,7% i 1,6%), trzonowce nie ulegają im wcale. Z obserwacji Springer-Nodzaka wynika, że jednoczesne uszkodzenia obu zębów jednoimiennych zdarzają się dość często. Wśród młodzieży uprawiającej jeździectwo aż 23% ulega wypadkom, których konsekwencją są uszkodzenia zębów (1).

a horse presented for treatment. Based on documentation and medical interview this event resulted in the extraction of two most damaged teeth – both first permanent premolars in the maxilla. In the case of this patient, treatment included the closure of gaps from lost teeth via mesialisation of second premolars and first and second molars using skeletal anchorage. Material included medical documentation: patient's orthodontic records, diagnostic models, photographs and radiological records. **Results.** Satisfactory aesthetic and functional outcomes were obtained despite the fact that the patient's had had normal occlusion before treatment. **Conclusions.** Orthodontic closure of gaps from permanent teeth lost as a result of a trauma may be recommended in adolescent patients as one of alternative methods of treatment. The use of temporary intraoral skeletal anchorage (TISAD) allows movements of groups of teeth and avoiding unfavourable changes of positions of teeth that are in normal occlusion. (Angerman A, Jarka J. The use of temporary intraoral skeletal anchorage (TISAD) for orthodontic closure of gaps from first maxillary molars lost as a result of an injury. *Case report. Orthod Forum 2019; 15: 159-70*).

Received: 01.04.2019

Accepted: 07.06.2019

Key words: missing teeth, orthodontic closure of gaps, temporary intraoral skeletal anchorage (TISAD), tooth traumas

Introduction

The analysis of data shows that about 25% of schoolchildren experience tooth injuries. This is twice as common for boys as for girls (1). Medial upper incisors (2) experience the most frequent (94.7%) injuries, especially if they are inclined. In most cases, injuries are caused by events at home and school (about 55%), followed by sport (21%). Mild injuries account for 81% of all injuries, while severe injuries account for about 4% of all events (1, 3). At the same time, only 3.5% of teeth have to be removed (2). Premolars and canines are the least frequently injured (3.7% and 1.6% respectively), molars are not injured at all. According to Springer-Nodzak, a simultaneous injury to both homonymous teeth occurs quite often. As many as 23% of youth practising horse-riding suffer accidents resulting in damage to their teeth (1).

Loss of a healthy tooth or teeth may also be observed in patients with normal occlusion. In this situation, the lack of teeth at an early age may lead to malocclusions in the future. Orthodontic space closure involves moving teeth adjacent to a gap and changing existing occlusal conditions. Therefore, an attractive treatment method is the use of skeletal anchorage (Temporary Anchorage Devices, TAD) that allows minimising undesirable effects of orthodontic forces.

The use of temporary intraoral skeletal anchorage (TISAD) for orthodontic closure...

Utrata zdrowego zęba lub zębów może także dotyczyć pacjentów z normą zgryzową. W tej sytuacji brak zębów w młodym wieku może w dłuższej perspektywie doprowadzić do zaburzeń zgryzowych. Ortodontyczne zamykanie luk obejmuje przemieszczanie zębów sąsiadujących z luką i zmianę istniejących warunków zgryzowych. W związku z tym atrakcyjną metodą leczenia jest zastosowanie zakotwienia szkieletowego TAD (Temporary Anchorage Devices), które umożliwia zminimalizowanie niepożądanych efektów sił ortodontycznych.

Cel

Celem pracy było opisanie przypadku leczenia ortodontycznego 14,5-letniej dziewczynki z prawidłowymi relacjami zębowymi i kostnymi, która w wyniku urazu utraciła obydwa pierwsze zęby przedtrzonowe w szczęce. Przeprowadzone leczenie obejmowało ortodontyczne zamknięcie luk po utraconych zębach, z zastosowaniem tymczasowego wewnątrzustnego zakotwienia szkieletowego (TISAD).

Materiał

Materiał stanowiła zewnętrzna dokumentacja medyczna pacjentki dostarczona z Wojewódzkiego Centrum Medycznego (dwa zdjęcia ortopantomograficzne i wypis ze szpitalnego oddziału) oraz dokumentacja wykonana w poradni Ortodoncja w Opolu. Obejmowała gipsowe modele diagnostyczne początkowe oraz wirtualne modele końcowe, zdjęcia cefalometryczne i fotografie zewnętrzne oraz wewnętrzne przed i po leczeniu ortodontycznym, a także ortopantomogram po leczeniu.

Opis przypadku

Dziewczynka w wieku 14,5 lat, ogólnie zdrowa, zgłosiła się do poradni ortodontycznej Ortodoncja w Opolu, gdzie została skierowana przez swojego lekarza stomatologa. Z wywiadu wynikało, że od kilku lat uprawiała jeździectwo, a w marcu 2016 roku, w wyniku kopnięcia przez konia, doznała urazu w obrębie twarzoczaszki, głównie żuchwy, z raną brody po stronie prawej. Pacjentka została przyjęta na oddział Wojewódzkiego Centrum Medycznego w Opolu, gdzie zaopatrzone rany brody trzema szwami i wykonano badanie głowy rezonansem magnetycznym w celu wykluczenia poważniejszych urazów w tym obszarze. Zostało również wykonane zdjęcie pantomograficzne, na którym rozpoznano uszkodzenia zębów stałych w szczęce (bolesność złamanych zębów 14, 24 oraz nadłamanego zęba 33). Po wypisaniu z oddziału w trzeciej dobie zalecono wizytę u stomatologa w celu dalszego leczenia (karta informacyjna leczenia szpitalnego). Stomatolog, w oparciu o dostarczone zdjęcie pantomograficzne oraz badanie kliniczne, zakwalifikował złamane zęby 14 i 24 do ekstrakcji. Rodzice dziewczynki zostali poinformowani, że ze względu na wiek pacjentki nie

Aim

The aim of the study was to describe a case of orthodontic treatment of a 14.5-year-old girl with normal dental and bone relations who lost both first maxillary premolars as a result of an injury. The treatment applied included orthodontic closure of gaps from lost teeth using temporary intraoral skeletal anchorage (TISAD).

Material

The material consisted of the patient's third-party medical documentation delivered from the Voivodship Medical Centre (two orthopantomographic radiographs and a hospital discharge abstract) and documentation prepared by the "Ortodoncja" Clinic in Opole. It included gypsum diagnostic baseline models and virtual final models, cephalometric images, extraoral and intraoral photographs before and after orthodontic treatment, as well as orthopantomographic radiograph after treatment.

Case report

A girl at the age of 14.5 years, generally healthy, reported to the "Ortodoncja" orthodontic clinic in Opole where she had been referred by her dentist. The interview showed that she had been practising horse-riding for several years, and in March 2016, as a result of getting kicked by a horse, she suffered an injury to the facial skeleton, mainly to the mandible, with a chin wound on the right side. The patient was admitted to the department of the Voivodship Medical Centre in Opole, where the chin wound was provided with three sutures and the MRI of the head was performed in order to exclude more serious injuries in this area. A panoramic radiograph was also taken and it showed damage to permanent teeth in the maxilla (pain of broken teeth 14, 24 and chipped tooth 33). After discharge from the ward on the third day, a visit at the dentist's for further treatment was recommended (a hospital discharge summary). The dentist, on the basis of a submitted panoramic radiograph and clinical examination, qualified fractured teeth 14 and 24 for extraction. The girl's parents were informed that due to the patient's age it was not possible to make permanent prosthetic restorations, possibly temporary ones could be made, and that there was a possibility of orthodontic closure of gaps left by missing teeth.

The patient presented panoramic radiographs taken before (Fig. 1a) and after the removal of damaged premolars (Fig. 1b). In order to supplement orthodontic diagnostics, gypsum diagnostic models, intraoral (Fig. 2. a, b, c) and extraoral photographs as well as a cephalometric image were taken.

The clinical examination showed en face symmetrical face, with preserved vertical proportions, straight profile, lips freely closed. The intraoral examination revealed Angle's Class I on both sides on first molars and cuspid class I on

jest możliwe wykonanie stałych uzupełnień protetycznych, ewentualnie czasowych, oraz o tym, że istnieje możliwość ortodontycznego zamknięcia braków zębowych.

Pacjentka zgłosiła się ze zdjęciami pantomograficznymi wykonanymi przed (Ryc. 1a) i po usunięciu uszkodzonych przedtrzonowców (Ryc. 1b). W celu uzupełnienia diagnostyki ortodontycznej wykonano gipsowe modele diagnostyczne, fotografie wewnątrzustne (Ryc. 2. a, b, c) i zewnątrzustne oraz zdjęcie cefalometryczne.

W badaniu klinicznym stwierdzono: en face twarz symetryczna, o zachowanych proporcjach pionowych, profil prosty, wargi swobodnie zwarte. Badaniem wewnątrzustnym stwierdzono obustronnie I klasę Angle'a na pierwszych zębach trzonowych oraz I klasę kłową po stronie lewej i niepełną po stronie prawej, z przesunięciem linii pośrodkowej łuku górnego w prawo o ok. 1 mm, z niewielkiego stopnia stłoczeniem siekaczy górnych. Brakowało obydwu pierwszych zębów przedtrzonowych w szczęce. Poza tym łuki zębowe były pełne, a zęby zdrowe.

the left and incomplete on the right, with the displacement of the median line of the upper arch to the right by about 1 mm, with mild upper incisor crowding. Both first maxillary premolars were missing. Otherwise, the dental arches were complete and teeth were healthy.

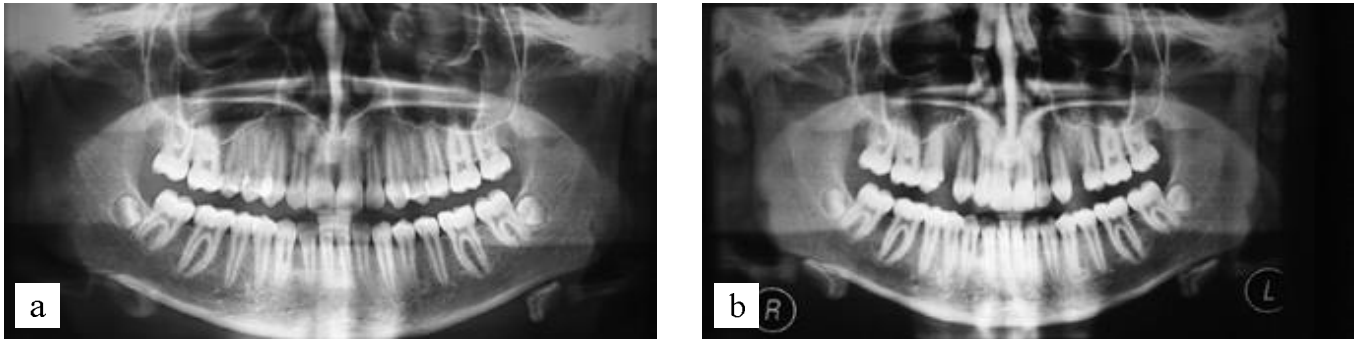
A computer cephalometric analysis (Orthodontics 8.0, Ortobajt) according to Segner-Hasund confirmed that the girl had skeletal class I (ANB = 1.4°), orthognathic facial type, overjet and overbite were normal (2.3 and 3.9 mm, respectively). Incisors were correctly positioned in relation to their bone bases (incisal angle 135.1°, 1+:NA 19.9°, and 1-:NB 23.7°). Vertical relations (NL-NSL 6.2°, ML-NSL 24.7°, ML-NL 18.5°) were normal. The nasolabial angle was minimally enlarged to 119.4°.

The panoramic radiograph showed the presence of buds of third molars in the mandible and lack of buds of these molars in the maxilla.

Tabela 1. Analiza Segnera – Hasunda

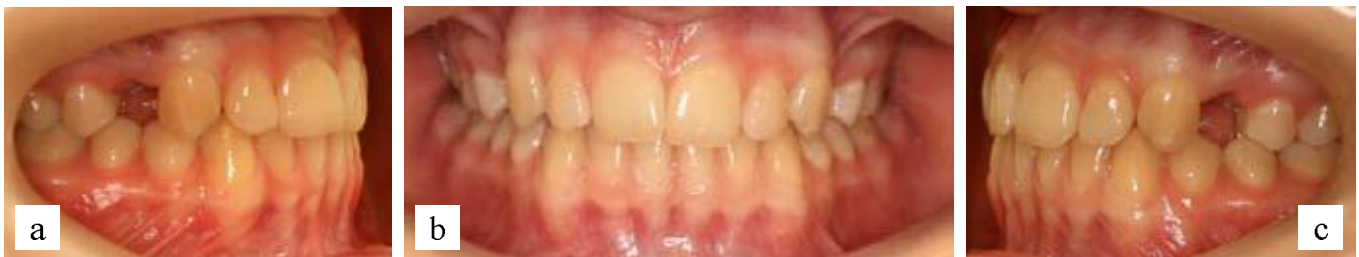Table 1. Segner-Hasund analysis

	Norma Standard	Przed leczeniem Before treatment	Po leczeniu After treatment
SNA	82.0°	82.1°	81.0°
SNB	80.0°	81.3°	80.0°
ANB	2.0°	1.4°	0.9°
SNPg	81.0°	82.3°	81.3°
NSBa	132.0°	130.0°	134.5°
GntgoAr	122.0°	118.5°	117.3°
NL-NSL	8.0°	6.2°	6.9°
ML-NSL	28.0°	24.7°	26.2°
ML-NL	20.0°	18.5°	19.3°
H	9.0°	11.5°	9.4°
1+:1-	133.0°	135.1°	140.4°
1+:NA	21.0°	19.9°	22.3°
1-:NB	24.0°	23.7°	16.4°
nos-warg nasolabial	110.0°	119.4°	127.4°
Pg:NB	2.3	1.8	2.2
1+:NA (mm)	3.7	3.1	3.3
1-:NB (mm)	3.8	2.7	1.8
Wits	0.0	-0.4	0.4
Indeks			
Index	80.0	83.3	82.2
WitsB	0.0	1.4	-2.8



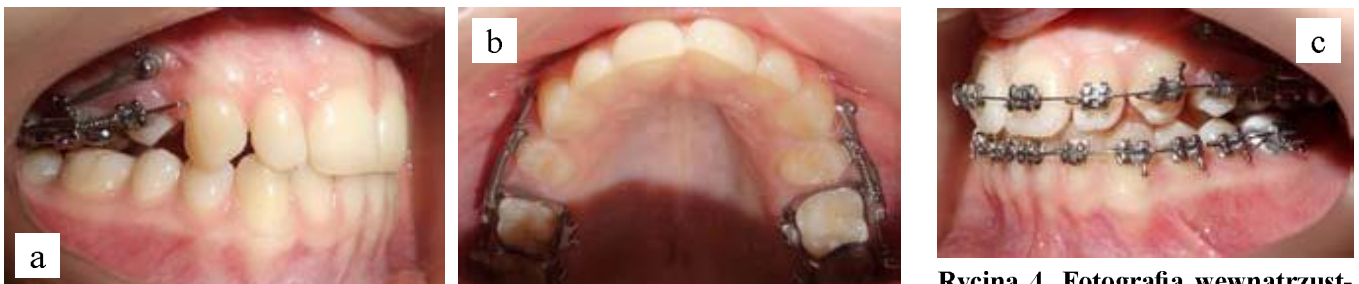Rycina 1. Zdjęcie pantomograficzne wykonane po urazie: a) przed ekstrakcją zębów uszkodzonych, b) po ekstrakcji zębów objętych urazem.

Figure 1. A panoramic radiograph taken after a trauma: (a) before extraction of damaged teeth, (b) after extraction of damaged teeth.



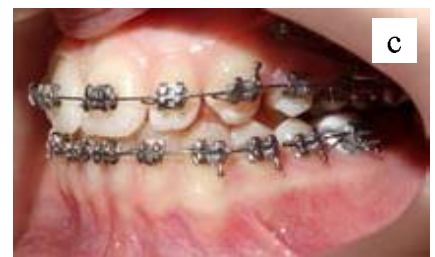Rycina 2. a, b, c. Warunki zgryzowe przed leczeniem.

Figure 2. a, b, c. Occlusal conditions before treatment.



Rycina 3. a, b. Fotografie wewnątrzustne wykonane po 5 miesiącach od rozpoczęcia leczenia.

Figure 3. a, b. Intraoral photographs 5 months after the start of treatment.



Rycina 4. Fotografia wewnątrzustna w dniu montażu dolnego aparatu stałego.

Figure 4. Intraoral photograph on the day of placement of a lower fixed appliance.

Przeprowadzona komputerowa analiza cefalometryczna (program Ortodocja 8.0, Ortobajt) wg Segnera-Hasunda potwierdziła, że dziewczynka ma I klasę szkieletową (ANB = 1,4°), typ twarzy ortognatyczny, nagryz poziomy i pionowy w normie (odpowiednio 2,3 i 3,9 mm). Siekacze były ustawione prawidłowo do swych podstaw kostnych (kąt międzysieczny 135,1°, 1+:NA 19,9°, a 1-:NB 23,7°). Prawidłowe były relacje pionowe (NL-NSL 6,2°, ML-NSL 24,7°, ML-NL 18,5°). Kąt nosowo-wargowy był minimalnie powiększony i wynosił 119,4°.

Zdjęcie pantomograficzne pokazało obecność zawiązków trzecich zębów trzonowych w zuchwie i brak zawiązków tych zębów w szczęce.

Four therapeutic options were considered:

- Implant-prosthetic treatment.
- Autotransplantation of teeth 38 and 48 into gaps left by missing premolars.
- Corrective extractions of premolars in the lower arch.
- Orthodontic closure of gaps from lost teeth by mesialisation of teeth in lateral sections using temporary intraoral skeletal anchorage (TISAD), extraction of teeth 38 and 48.

The patient's parents rejected the possibility of implant-prosthetic treatment, mainly because firstly, it required the use of temporary restorations and only after the end of the growth process would it be possible to introduce permanent

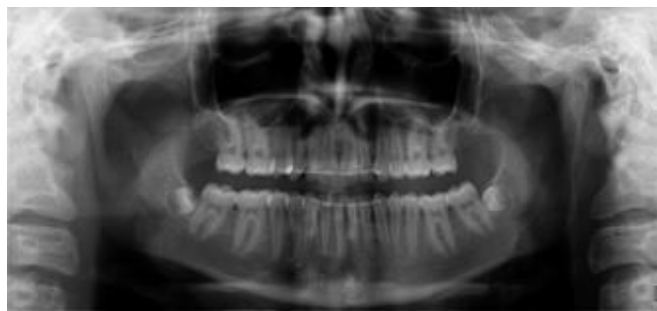Rozważano cztery warianty postępowania:

- Leczenie implantoprotetyczne.
- Autotransplantację zębów 38 i 48 w miejsce brakujących przedtrzonowców.
- Ekstrakcje wyrównawcze zębów przedtrzonowych w dolnym łuku.
- Ortodontyczne zamykanie luk po utraconych zębach przez mezjalizację zębów w odcinkach bocznych, z zastosowaniem tymczasowego wewnątrzrustnego zakotwienia szkieletowego (TISAD), usunięcie zębów 38 i 48.

Rodzice pacjentki odrzucili możliwość leczenia implantoprotetycznego, głównie dlatego, że najpierw wymagało ono użytkowania uzupełnień tymczasowych, a dopiero po zakończeniu procesu wzrostu można byłoby zamontować uzupełnienia stałe. Ze względu na to, że nie było zawiązków trzecich trzonowców w szczęce, a dolne trzecie trzonowce są zębami trudnymi do pobrania – poza tym są też zbyt duże w stosunku do ilości miejsca, jakie pozostało po zębach utraconych – nie zdecydowano się na autotransplantację. Plan leczenia z wyrównawczymi ekstrakcjami w dolnym łuku był również dla pacjentki i jej rodziców trudny do zaakceptowania, ze względu na konieczność usunięcia dwóch kolejnych zębów. Ostatecznie zdecydowano się na ortodontyczne zamykanie luk. Rodzicom i pacjentce wyjaśniono trudności, jakie niesie za sobą to postępowanie w zgryzie prawidłowym, między innymi dlatego, że idealne zaguzkowanie zębów w łukach przeciwstawnych utrudnia przemieszczanie zębów. Uzyskano świadomą zgodę rodziców na leczenie aparatami stałymi oraz na zastosowanie miniimplantów. Poinformowano również o możliwych komplikacjach związanych z całym procesem leczenia oraz o tym, że przewidywany czas leczenia wyniesie ok. 2 lat.

Przebieg leczenia

Leczenie podzielono na dwa etapy. Pierwszy polegał na przemieszczaniu zębów położonych dystalnie w stosunku do luk poekstrakcyjnych, wzdłuż obwiedni łuku zębowego – w kierunku tych luk, bez włączania zębów stojących przed luką, czyli kłów i siekaczy. W maju 2016 roku zacementowano



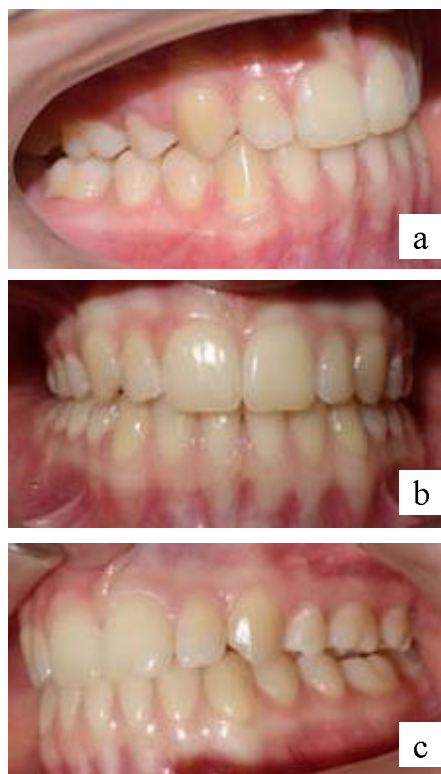Rycina 5. Zdjęcie pantomograficzne wykonane po zakończeniu leczenia.

Figure 5. Intraoral photograph after completion of treatment.

restorations. Autotransplantation was not selected due to the fact that there were no buds of third molars in the maxilla and lower third molars are difficult to collect – moreover, they are also too large in relation to the amount of space left after lost teeth. The treatment plan with compensatory extractions in the lower arch was also difficult to accept for the patient and her parents because of the need to remove two more teeth. Finally, a decision was made to close gaps during orthodontic treatment. Parents and the patient received information about the difficulties that this procedure entailed in case of a normal occlusion, because the perfect intercuspation of teeth in opposite arches makes it difficult to move the teeth. Informed consent was obtained from parents for treatment with fixed appliances and the use of mini-implants. They also received information about possible complications associated with the whole treatment process and that the expected duration of treatment would be about 2 years.

Course of treatment

The treatment was divided into two stages. The first one consisted in moving teeth located distally to extraction gaps, along the outline of the dental arch – in the direction of these gaps, without including teeth standing in front of the gap, i.e. canines and incisors. In May 2016, rings were cemented



Rycina 6. a, b, c. Warunki zgryzowe rok po zakończeniu leczenia.

Figure 6. a, b, c. Occlusal conditions one year after completion of treatment.

The use of temporary intraoral skeletal anchorage (TISAD) for orthodontic closure...

pierścienie na pierwszych i drugich zębach trzonowych w szczęcie oraz naklejono zamki metalowe w preskrypcji Roth,018 (BIOMIM Nickel Free, Ortho Classic) na drugie przedtrzonowce. Następnie wprowadzono TISAD według następującej procedury: polecono pacjentce przepłukać jamę ustną roztworem antyseptycznym. Wykonano znieczulenie miejscowe, podając ok. 1/3 ampułki środka analgetycznego, aby zachować czucie więzadeł ożębnej. Narzędziem typu punch o średnicy 1,5 mm wycięto błonę śluzową w miejscu zaplanowanej implantacji – w strefie dziąsła właściwego. Śrubokrętem ręcznym, bez użycia wiertła pilotującego, wprowadzono samonawiercającą śrubę, o średnicy 1,8 mm i długości 8 mm (3M Unitek), prostopadle do wyrostka zębodołowego szczęki, dystalnie od korzenia zęba 13. Wybór okolicy implantacji był uzależniony od zastanej sytuacji oraz planowanego kierunku przesunięć. Miniimplant obciążono natychmiastowo i bezpośrednio. Nie zastosowano osłony antybiotykowej. Pacjentce polecono, aby w dniu zabiegu ograniczyła przyjmowanie gorących posiłków. Rozklinowano zęby obu łuków, nakładając na powierzchnie żujące dolnych pierwszych zębów trzonowych materiał glasonomerowy (Ketac Cem, 3M ESPE). Wartość siły mierzone klasycznym siłomierzem i wynosiła ona w pierwszym okresie 50 g, a następnie została zwiększona do 150–200 g. Zastosowano łańcuszek elastyczny rozpięty pomiędzy śrubą a pierścieniem na trzonowcu i sprężynę otwartą niklowo-tytanową pomiędzy zębem 15 a pierwszym zębem trzonowym. Wypadkowa siła kierowała pchany ząb wzdłuż wyrostka, ale też nieco go intrudowała, co było działaniem zamierzonym, gdyż pozwalało uniknąć kontaktu i blokowania górnego przedtrzonowca o guzek dolnego. Zęby były zaguzkowane w triadach, a guzki – wysokie i wyraźnie zaznaczone, co mogło utrudniać przemieszczenia zębów. Ponieważ od usunięcia zębów minęło ok. 1,5 miesiąca, nie było pewne, czy wszczepiony miniimplant będzie stabilny, ze względu na to, że miejsce implantacji znajdowało się blisko niewygojonego zębodołu. Dlatego początkowo po stronie lewej, pomiędzy pierwszym zębem trzonowym a drugim przedtrzonowym, zastosowano wyłącznie sprężynę otwartą niklowo-tytanową. Poza tym sytuacja po stronie prawej była nieco trudniejsza, ponieważ środek symetrii pomiędzy siekaczami był przesunięty nieznacznie w prawo, a kiel prawy nie znajdował się dokładnie w triadzie, tylko przemieszczony był również w prawo, kierując się w łukę po zębie 14. Na piątej wizycie, we wrześniu 2016 roku, zamontowano po stronie lewej, dystalnie od korzenia zęba 23 drugi miniimplant ortodontyczny, zachowując opisane wcześniej procedury, z tą różnicą, że operator, montując implant po lewej stronie pacjenta, stał również po jego lewej stronie (Ryc. 3. a b).

Podczas kolejnej wizyty naklejono zamki na pozostałe zęby w górnym łuku. Pod koniec grudnia 2016 roku, kiedy luki po zębach pierwszych przedtrzonowych były prawie zamknięte, naklejono dolny aparat stały (Ryc. 4).

Po uszeregowaniu zębów w obu łukach i założeniu krawężnych łuków stalowych polecono pacjentce noszenie wyciągów elastycznych III klasy, rozpiętych pomiędzy dolnymi kłami i górnymi trzonowcami. W ten sposób uzyskano

on first and second molars in the maxilla and metal brackets in the Roth,018 prescription (BIOMIM Nickel Free, Ortho Classic) were glued to second premolars. Then, TISAD was introduced according to the following procedure: the patient was instructed to rinse the oral cavity with an antiseptic solution. Local anaesthesia was applied by administering about 1/3 ampoule of an analgesic in order to maintain the sensation of periodontal ligaments. The 1.5 mm-diameter punch-type instrument was used to cut out the mucous membrane at the site of planned implantation – in area of the gingiva proper. A self-tapping screw with the diameter of 1.8 mm and length of 8 mm (3M Unitek) was introduced with a hand screwdriver without the use of a pilot drill perpendicularly to the alveolar process of the maxilla, distally from the root of tooth 13. The implantation area was selected taking into account the situation observed and planned direction of movements. The mini-implant was immediately and directly loaded. No antibiotic cover was used. The patient was recommended to limit the intake of hot meals on the day of the procedure. The teeth of both arches were separated and chewing surfaces of lower first molars were covered with glass ionomer material (Ketac Cem, 3M ESPE). The force value was measured with a classic dynamometer and it was 50 g in the first period, and then was increased to 150–200 g. A flexible chain stretched between the screw and a ring on a molar and an open nickel-titanium spring between tooth 15 and first molar were used. The resultant force directed the pushed tooth along the process, but also intruded it slightly, which was a deliberate action, as it allowed avoiding contact and upper premolar blockage by a cusp of a lower premolar. Teeth were set in intercuspatation in triads, and cusps were high and clearly marked, and therefore, tooth displacement was difficult. As about 1.5 month had passed since teeth extraction, it was not certain whether the implanted mini-implant would be stable, due to the fact that the implantation site was close to an alveolus that failed to heal. Therefore at the beginning, only an open nickel-titanium spring was placed on the left, between first molar and second premolar. In addition, the situation on the right side was slightly more difficult, because the centre of symmetry between incisors was slightly shifted to the right, and the right canine was not exactly in the triad, but was also shifted to the right, into the gap from tooth 14. During the fifth visit, in September 2016, a second orthodontic mini-implant was placed on the left side, distally from a root of tooth 23, following the procedures described above, except that when placing the implant on the left side of the patient, the operator also stood on the left side (Fig. 3. ab).

During the next visit, brackets were attached to the remaining teeth in the upper arch. At the end of December 2016, when the gaps from first premolars were almost closed, the lower fixed appliance was attached (Fig. 4).

After teeth in both arches were aligned and rectangular steel archwires were placed, the patient was recommended

ostateczne zaguzkowanie zębów w II klasie Angle'a. Miniimplanty ortodontyczne zostały usunięte, a miejsca po nich prawidłowo wygojone. Aparaty zdemontowano w grudniu 2017 roku, czyli po roku i 7 miesiącach leczenia. Naklejono stałe retainery w górnym i dolnym łuku zębowym (drut pleciony, płaski, 0,011 firmy Reliance). Przekazano też szyny termoformowalne do zakładania na noc.

Efektem leczenia było zamknięcie luk po zębach pierwszych przedtrzonowych w szczęce utraconych w wyniku urazu. Uszeregowano stłoczone nieznacznie siekacze i skorygowano zaburzenie środka symetrii. Uzyskano prawidłowe warunki zgryzowe i funkcjonalne oraz zadawalający efekt estetyczny. Końcowe zdjęcie pantomograficzne pokazuje równoległe ustawienie korzeni zębów w szczęce (Ryc. 5).

Analiza zdjęcia cefalometrycznego uwidacznia nie pogorszone wartości pomiarów w kluczowych obszarach. Nagryz poziomy i pionowy siekaczy (odpowiednio 2,8 mm i 2,8 mm), a także kąt ANB ($0,9^\circ$) są w granicach normy. Co najważniejsze, nie uległy cofnięciu ani przechyleniu górne siekacze (kąt międzysieczny wynosi $140,4^\circ$, $1+NA$ 22,3). Pogorszeniu uległo ustawienie dolnych siekaczy i na koniec leczenia kąt 1-NB wynosił $16,4^\circ$, a także powiększył się kąt nosowo-wargowy, ze $119,4^\circ$ do $127,4^\circ$. Zmniejszenie kąta nachylenia dolnych siekaczy w stosunku do linii NB z $23,7^\circ$ do $16,4^\circ$ na koniec leczenia jest, jak się wydaje, wynikiem zastosowania wyciągów elastycznych III klasy.

Zastosowanie TISAD w opisywanym przypadku pozwoliło osiągnąć dobre rezultaty terapeutyczne w stosunkowo krótkim czasie i spełnić oczekiwania pacjenta. W przebiegu leczenia nie wystąpiły żadne komplikacje związane z ich montażem ani użytkowaniem. Wynik leczenia jest stabilny (Ryc. 6. a, b, c).

Dyskusja

Co czwarte dziecko w wieku szkolnym doświadcza urazów zębów. Stopień ich uszkodzenia bywa różny, a tylko 3,5% musi zostać usuniętych. Utrata zębów w zgryzie prawidłowym może z upływem czasu doprowadzić do niekorzystnych zmian polegających na wędrowce, rotacji i nachyleniu zębów sąsiadujących z luką, a także na przekraczaniu płaszczyzny zgryzowej zębów w łuku przeciwstawnym. W konsekwencji może dojść do powstania wady zgryzu, a nawet niekorzystnych zmian profilu. U młodych osób widoczny brak zębów może być powodem kompleksów. Dlatego priorytetem powinno być zabezpieczenie powstałych luk po utraconych zębach, aby nie doszło do niekontrolowanych przesunięć zębów sąsiednich i by przywrócić estetykę uśmiechu. Trwający wciąż wzrost nie pozwala zastosować stałych uzupełnień protetycznych, zatem do ukończenia wzrostu w przypadku planowania leczenia implantoprotetycznego pacjent powinien być zaopatrzony w uzupełnienia protetyczne tymczasowe. Jednakże świadomość konieczności ich użytkowania jest przez pacjentów, szczególnie młodocianych, trudna do zaakceptowania. Ponadto brak zębów w łuku zębowym powoduje z czasem zanik wyrostka zębowego na szerokość

to wear class III elastic traction stretched between lower canines and upper molars. Final Angle's class II intercuspation was obtained in this way. Orthodontic mini-implants were removed and the areas left by them healed properly. The appliances were removed in December 2017, i.e. after one year and 7 months of treatment. Fixed retainers were placed in the upper and lower dental arch (braided wire, flat wire, 0.011 by Reliance). Thermoformed splints were also provided to be worn at night.

The treatment resulted in the closure of gaps from first premolars in the maxilla lost as a result of an injury. Slightly crowded incisors were aligned and a shifted centre of symmetry was corrected. Correct occlusal and functional conditions as well as satisfactory aesthetic outcomes were obtained. The final panoramic radiograph shows parallel alignment of tooth roots in the maxilla (Fig. 5).

The analysis of a cephalometric image reveals that measurement values in key areas did not worsen. Overjet and overbite of incisors (2.8 mm and 2.8 mm, respectively) and the ANB angle (0.9°) are within normal limits. Most importantly, upper incisors have not been retracted or inclined (the interincisal angle is 140.4° , $1+NA$ 22.3). The position of lower incisors worsened, and at the end of the treatment the 1-NB angle was 16.4° , and the nasolabial angle also increased from 119.4° to 127.4° . The reduced angle of inclination of lower incisors in relation to the NB line from 23.7° to 16.4° at the end of treatment seems to be a result of the use of class III elastic traction.

The use of TISAD in this case allowed achieving good therapeutic outcomes in a relatively short time and meeting the patient's expectations. During the course of treatment, there were no complications related to their placement or use. Treatment outcomes are stable (Fig. 6. a, b, c).

Discussion

Every fourth child of school age experiences tooth injuries. The degree of tooth damage can vary, and only 3.5% must be removed. Loss of teeth in normal occlusion may with time lead to unfavourable changes, such as wandering, rotation and inclination of teeth adjacent to a gap, as well as crossing the occlusal plane by teeth in an opposite arch. As a consequence, a malocclusion or even unfavourable changes in the profile may occur. In young people, a visible lack of teeth may be a reason for complexes. Therefore, the priority should be to protect the gaps from lost teeth in order to prevent uncontrolled movements of adjacent teeth and to restore the smile's aesthetics. Due to still ongoing growth it is not possible to use of fixed prosthetic restorations, so the patient should be provided with temporary prosthetic restorations until the completion of growth if implant-prosthetic treatment has been planned. However, patients, especially adolescents, have problems accepting their use. Moreover, the lack of teeth in the dental arch causes the loss

The use of temporary intraoral skeletal anchorage (TISAD) for orthodontic closure...

oraz wysokość, co w przyszłości utrudni implantację. W okresie 3–12 miesięcy po ekstrakcji następuje redukcja szerokości wyrostka wynosząca 3,9 mm oraz redukcja wysokości wynosząca 1,6 mm. Resorpcja w większym stopniu dotyczy ściany przedsionkowej niż językowej zębodołu (4). Dominiak, powołując się na źródła, pisze, że z 50% utraty szerokości wyrostka w wymiarze językowo-policzkowym, 60% tego zaniku następuje w ciągu pierwszych trzech miesięcy (5).

Jednym z możliwych rozwiązań powstałego problemu jest autotransplantacja. Daje ona możliwość uzupełnienia braków zębowych własnymi zębami i uzyskania prawidłowo funkcjonującego uzębienia (odsetek powodzeń wynosi ok. 90%). Transplantowane zęby zapewniają prawidłowy wzrost wyrostka zębodołowego u pacjentów, którzy jeszcze rosną. Atraumatyczne pobranie donora z nieukończonym rozwojem korzenia (2/3 do 3/4 długości) zapewnia prawidłową odbudowę tkanek przyzębia i zapobiega ankylozie. Najczęściej jako donory stosowane są przedtrzonowce, znacznie rzadziej – trzecie zęby trzonowe (6, 7, 8). Jednakże takie rozwiązanie w opisywanym przypadku nie mogło być zastosowane, ponieważ rozwój korzeni zębów przedtrzonowych w żuchwie został ukończony, pacjentka zaś nie miała zawiązków zębów trzecich trzonowych w szczęce, a trzecie trzonowce żuchwy są zębami trudnymi do pobrania oraz są zbyt duże w stosunku do wielkości dostępnego miejsca.

Rodzice i pacjentka oczekiwali takiego rozwiązania, które w stosunkowo najkrótszym czasie pozwoli na stabilne i najmniej inwazyjne rozwiązanie powstałego problemu. W związku z tym wybrano czwarty z dostępnych wariantów leczenia, czyli ortodontyczne zamykanie luk po utraconych zębach własnymi zębami za pomocą miniimplantów ortodontycznych.

Z uwagi na to, że pacjentka miała twarz harmonijną, w szczególności prawidłowe pozycje zębów siecznych górnych i dolnych oraz kąt ANB, priorytetem stało się takie zaplanowanie i poprowadzenie leczenia, aby nie pogorszyć tych parametrów. Zamykanie luk musiało się odbyć przez mezjalne przesunięcie drugich zębów przedtrzonowych, pierwszych oraz drugich trzonowych wzdłuż ich podstaw kostnych w obu kwadrantach szczęki, z jednoczesnym brakiem jakiegokolwiek ruchu w przeciwnym kierunku zębów siecznych i kłów. Mezjalizacja en mass grupy zębów a także konieczność wyeliminowania niekontrolowanych ruchów pozostałej grupy wymagała zastosowania maksymalnego zakotwienia ortodontycznego, bez włączania w nie zębów przedniego odcinka szczęki. Oczywistym wyborem było tymczasowe wewnątrzustne zakotwienie szkieletowe TISAD (Temporary Intraoral Skeletal Anchorage Device) z zastosowaniem śrub ortodontycznych. Zamykanie luk poekstrakcyjnych było jednym z pierwszych, pionierskich zastosowań implantów, jeszcze większych od obecnie stosowanych (9). Z badań Antoszewskiej wynika, że odsetek powodzeń wynosi 93,4% i jest zależny od wielu czynników: pacjenta, rodzaju i budowy zastosowanych śrub, sposobu ich

of the alveolar process in time, and in the future it will make implantation more difficult. Within 3–12 months after extraction, the process width is reduced by 3.9 mm and the height is reduced by 1.6 mm. Resorption is more common for the vestibular wall than the lingual wall of the alveolus (4). Dominiak, quoting sources, states that in relation to 50% loss of the width of the process in the lingual and buccal dimension, 60% of this loss occurs within the first three months (5).

Autotransplantation is one of the possible solutions to this problem. It provides a possibility to fill gaps from missing teeth with one's own teeth and obtain properly functioning dentition (the success rate is about 90%). Transplanted teeth provide normal growth of the alveolar process in patients who are still in the growth phase. Atraumatic collection of a donor with unfinished root development (2/3 to 3/4 of the length) ensures proper restoration of periodontal tissues and prevents ankylosis. Premolars are most commonly used as donors, and third molars (6, 7, 8) are used much less frequently. However, this solution could not have been applied in this case because the development of premolar roots in the mandible had been completed, the patient had no buds of third molars in the maxilla and third molars in the mandible are difficult to collect and too large for the available space.

The parents and the patient expected such a solution to the problem that would be stable and least invasive and would work in the shortest time possible. Therefore, the fourth available treatment option was chosen, i.e. orthodontic closure of gaps from missing teeth with patient's teeth and the use of orthodontic mini-implants.

Due to the fact that the patient's face was harmonious, in particular the positions of upper and lower incisors and the ANB angle were correct, the priority was to plan and conduct the treatment in such a way as not to deteriorate these parameters. Gap closure had to be done by mesial shifting of second premolars, first and second molars along their bone bases in both quadrants of the maxilla, with the simultaneous lack of any movements of incisors and canines in the opposite direction. En mass mesialisation of a group of teeth and the necessity to eliminate uncontrolled movements of the remaining group required the use of maximum orthodontic anchorage, without including the front teeth of the maxilla. Temporary intraoral skeletal anchorage device (TISAD) with orthodontic screws was an obvious choice. Closing extraction gaps was one of the first pioneering applications of implants, even larger than those currently in use (9). Antoszewska's research shows that the success rate is 93.4% and depends on many factors: the patient, the type and structure of screws used, their placement and location, type of loading and biomechanics used, as well as the operator's own experience (10). Patient-related factors include, among others, age, gender, overall health condition, patient cooperation, which in particular concerns the oral hygiene routine and the regular use of intermaxillary traction,

umieszczania oraz lokalizacji, rodzaju ich obciążania oraz zastosowanej biomechaniki, a także od doświadczenia samego operatora (10). Czynniki związane z pacjentem to m.in. wiek, płeć, ogólny stan zdrowia, współpraca pacjenta, która w szczególności dotyczy dbałości o higienę jamy ustnej oraz systematyczności w noszeniu wyciągów międzyszczękowych, jeśli są wymagane (10, 11, 13). W przytoczonych badaniach stwierdzono, że klinicznie lepsze utrzymanie TISAD zauważa się u pacjentów powyżej 20 roku życia. (10). Zdecydowaną większość pacjentów (81%) leczonych tą metodą stanowią dorośli (12). Zatem w opisywanym przypadku młodociany wiek pacjentki (14,5 roku) mógł być czynnikiem pogarszającym rokowanie dotyczące stabilności TISAD.

Miejsce implantacji – dystalnie od korzeni kłów szczęki – w opisywanym przypadku było determinowane zaplanowanymi przesunięciami zębów i rodzajem zastosowanej biomechaniki. W świetle dostępnych badań strefa dziąsła właściwego w bocznych segmentach szczęki jest uważana za lokalizację stosunkowo bezpieczną (13, 14). Jednakże dotyczy to przestrzeni pomiędzy korzeniami zębów drugich przedtrzonowych i pierwszych trzonowych, także kłów i pierwszych zębów przedtrzonowych. W tym przypadku drugie zęby przedtrzonowe miały być mezjalizowane, zatem nie można było wykorzystać najlepszego zalecanego miejsca, natomiast druga lokalizacja miała wady. Nie było korzenia pierwszego zęba przedtrzonowego, zamiast tego był niecałkowicie wygojony zębodoł. Gęstość kości jest jednym z czynników, od których zależy utrzymanie TISAD (15). Gęstość kości u osób młodocianych jest mniejsza, gdyż proces kostnienia nie został jeszcze zakończony, ale też bliskość zębodołu po ekstrakcji zęba mogła być czynnikiem pogarszającym rokowanie. Zastosowanie samonawierającego miniimplantu o długości 8 mm było podyktowane doświadczeniami własnymi oraz poparte wynikami badań (10–14). Nie zastosowano wiertła pilotującego, choć jest to zalecane. U pacjentów młodocianych można pominąć nawiercanie w strefie dziąsła właściwego bocznych segmentów szczęki (10). Najczęstsze kierunki przesunięć zębów przy udziale TAD to: retrakcja przedniego odcinka szczęki w leczeniu wad klasy II, intruzja i pionizacja trzonowców, dystalizacja trzonowców lub całego łuku zębowego en mass. Mezjalizacja dwóch zębów trzonowych jest wymieniana znacznie rzadziej. Problemem, jaki można było spotkać podczas wymuszania ruchu mezjalnego pierwszego i drugiego zęba trzonowego w szczęce jest obecność zatoki szczękowej. Nisko schodzące dno tej zatoki może utrudniać ortodontyczny ruch zębów. Literatura tematu mówi o tym, że właściwie zaaplikowana siła pozwoli na bezkolizyjną wędrówkę korzeni zęba w obszarach o zmienionej gęstości kości (16). Zaprezentowany przypadek potwierdza te badania.

Jedną z ważniejszych przyczyn niepowodzenia w wykorzystaniu TAD, powodującą jego wcześniejszą utratę, jest powstanie stanu zapalnego wokół implantu (10, 11). Powodem jest najczęściej brak właściwej higieny. W opisywanym przypadku pacjentka okazała się bardzo sumienna i dotyczyło to nie tylko wszystkich zaleceń pozabiegowych, ale też całego procesu leczenia. Nie zlecono

if necessary (10, 11, 13). These studies have concluded that clinically better maintenance of TISAD is observed in patients over 20 years of age (10). The vast majority of patients (81%) treated with this method are adults (12). Therefore, in this case, the adolescent age of the patient (14.5 years) may have been a factor worsening the prognosis of TISAD stability.

The implantation site – distally from the roots of maxillary canines – was in this case determined by planned tooth movements and the type of biomechanics used. In the light of available studies, the area of gingiva proper in lateral segments of the maxilla is considered a relatively safe location (13, 14). However, this applies to space between roots of second premolars and first molars, including canines and first premolars. In this case, second premolars were to be mesialised, so the best recommended location could not be used, while the second location was not advantageous. There was no first premolar root, and instead, there was an alveolus that failed to heal. Bone density is one of factors that affect TISAD maintenance (15). Bone density in adolescents is lower because the process of ossification has not been completed yet, but also the proximity of the alveolus after tooth extraction may have been a factor worsening the prognosis. A decision to use an 8 mm-long self-tapping mini-implant was based on our own experience and was supported by research results (10–14). No pilot drill was used, although it is recommended. In juvenile patients, drilling into the area of gingiva proper of lateral segments of the maxilla can be omitted (10). The most common directions of tooth movements with TAD include: retraction of the anterior maxillary segment in the treatment of class II defects, intrusion and verticalisation of molars, distalisation of molars or the whole dental arch en mass. Mesialisation of two molars is listed much less frequently. The problem that could be encountered while forcing the mesial movement of first and second molar in the maxilla is the presence of the maxillary sinus. The low bottom of this sinus may hinder orthodontic movement of teeth. The literature on the subject claims that, if properly applied, the force will allow for collision-free migration of tooth roots in areas with altered bone density (16). The case presented here confirms these studies.

Inflammation around the implant is one of the most important reasons for failure when using TAD (10, 11). It is usually caused by the lack of proper hygiene. In this case, the patient turned out to be very diligent and this concerned not only all postoperative recommendations, but also the entire treatment process. No antibiotic cover was prescribed. Studies on a large group and our own experience confirm that there is no need for antibiotics in the perioperative period (10). The use of aseptic principles and low invasiveness of procedures, combined with good oral hygiene, are sufficient. The use of TISAD, although considered a minimally invasive procedure, may be associated with various complications, such as: screw fracture, soft and hard tissue damage, lack of primary stability, implant loss before the planned end of its

The use of temporary intraoral skeletal anchorage (TISAD) for orthodontic closure...

stosowania osłony antybiotykowej. Badania na dużej grupie oraz doświadczenia własne potwierdzają brak konieczności stosowania antybiotyków w okresie okołozabiegowym (10). Zastosowanie zasad aseptyki i mała inwazyjność procedur, w połączeniu z odpowiednią higieną jamy ustnej, są wystarczające. Stosowanie TISAD, jakkolwiek uznawane za zabieg małoinwazyjny, może wiązać się z różnego rodzaju komplikacjami, do których należą: złamanie śruby, uszkodzenia tkanek miękkich i twardych, brak pierwotnej stabilizacji, utrata implantu przed planowanym zakończeniem jego wykorzystania. Stosowanie procedur o zbadanej i potwierdzonej skuteczności w znacznym stopniu minimalizuje możliwość powstania niepożądanych skutków. Ważny jest każdy szczegół, jak np. to, że operator, montując implant po stronie lewej pacjenta, stoi również po jego lewej stronie, gdyż tylko taka pozycja umożliwi wgląd w pole zabiegowe pod właściwym kątem. Jest to niezwykle istotne, ponieważ każda niezamierzona zmiana toru wprowadzania śruby może wpłynąć ujemnie na przebieg całego procesu (10).

Nałożenie obrysów zdjęć odległościowych głowy pokazało, że cel leczenia, jakim było utrzymanie prawidłowych relacji szkieletowych i zębowych, został osiągnięty (Tab. 1.) Doszło do niewielu zmian uwidocznionych w badaniu po zakończeniu leczenia, w stosunku do stanu przed jego rozpoczęciem. Zmniejszenie kąta nachylenia siekaczy żuchwy w stosunku do linii NB (z 24,7° do 16,4°), a więc przechylenie tych siekaczy, zostało spowodowane zastosowaniem wyciągów elastycznych międzyszczękowych klasy III w ostatniej fazie leczenia, których zadaniem było uzyskanie dobrego zaguzkowania zębów w triadach. Drugi parametr, który uległ zmianie to kąt nosowo-wargowy. Ten kąt, zawarty pomiędzy stycznią do podstawy nosa subnasale–columella a linią subnasale– abrare superius, którego średnia wartość to 110,0°, początkowo miał wielkość 119,4°, a na koniec leczenia powiększył się do 127,4° (17). Według Karłowskiej duży kąt nosowo-wargowy może świadczyć o nieprawidłowości w budowie nosa lub cofnięciu górnej wargi, a wg Hasunda w nieznacznym stopniu zależy od szkieletowych relacji podstaw, raczej od różnorodności form nosa i morfologii części miękkich twarzy (17). Potwierdzają to inni autorzy. Dietrich mówi, że nos w czasie skoku pokwitaniowego rośnie nawet o 6–7 mm, a wzrost nosa i bródki trwa do 17. roku życia (18). Według Profita grubość warg osiąga maksimum w okresie dorastania, a następnie zmniejsza się. Również w tym okresie, gdy wargi już nie rosną i są ograniczone przez nos i bródkę, to nos i bródka uwydatniają się w okresie dorastania i później (19). Badania Dobrowolskiej-Zarzyckiej i in. potwierdzają brak zależności wielkości kąta nosowo-wargowego od położenia szczęki, natomiast wykazują zależność odwrotnie proporcjonalną tego kąta od stopnia nachylenia osi siekaczy centralnych górnych (1/SN) do podstawy czaszki (20, 21). Ten pomiar, w analizie według Kaminka, u nastoletniej pacjentki miał wielkość przed rozpoczęciem leczenia 102,2°, a na koniec

use. The use of procedures of tested and proven efficacy greatly minimises the possibility of adverse effects. Every detail is important, such as the fact that an operator, when placing the implant on the left side of the patient, also stands on the left side of the patient, because only this position allows seeing the field of treatment at the right angle. This is extremely important because any unintentional change along the path of screw placement can have a negative impact on the whole process (10).

When the outlines of distance images of the head were superimposed, it showed that the objective of treatment, namely to maintain proper skeletal and dental relations, was achieved (Tab. 1). There were few changes visible in the examination after the end of treatment, in relation to the baseline. The reduction of the angle of mandibular incisor inclination in relation to the NB line (from 24.7° to 16.4°), i.e. the inclination of these incisors, was caused by the use of Class III elastic intermaxillary traction in the last phase of treatment, and their aim was to obtain good intercuspation of teeth in triads. The nasolabial angle was the second parameter that has changed. This angle, contained between the tangent to the nasal base, subnasale-columella, and the subnasale-abrare superius line, has the mean value of 110.0°, but in this case, it was 119.4° initially, and at the end of the treatment it increased to 127.4° (17). According to Karłowska, a large nasolabial angle may indicate abnormalities in the nasal structure or upper lip retraction, whereas according to Hasund, it is slightly dependent on skeletal relations of the bases, and more dependent on the variety of nasal forms and morphology of the soft parts of the face (17). This is confirmed by other authors. Dietrich says that the nose grows by up to 6–7 mm during the growth spurt and the growth of the nose and chin lasts until the age of 17 years (18). According to Profit, lip thickness reaches its maximum during adolescence and then decreases. Also during this period, when the lips no longer grow and are limited by the nose and chin, the nose and chin become more prominent during adolescence and later (19). The studies by Dobrowolska-Zarzycka et al. confirm the lack of correlation between the nasolabial angle and the maxillary position; however, they show an inversely proportional correlation between this angle and the slope of the axis of upper central incisors (1/SN) and the base of the skull (20, 21). This measurement, according to the Kaminek's analysis, in a teenage female patient was 102.2° before the start of treatment and 101.8° at the end. Therefore, this angle has not changed during the treatment, and is not related to the increase in the nasolabial angle.

Results

Thanks to skeletal anchorage with TISAD, maxillary teeth on both sides underwent mesialisation, gaps from missing

wynosił 101,8°. Zatem podczas leczenia ten kąt nie uległ zmianie, zwiększenie kąta nosowo-wargowego nie znajduje tu swojej przyczyny.

Wyniki

Dzięki zakotwieniu szkieletowemu z użyciem TISAD udało się zmezjalizować zęby szczęki po obu jej stronach, zamykając luki po utraconych zębach własnymi zębami, bez istotnego pogorszenia prawidłowych relacji szkieletowych i zębowych.

Podsumowanie

Miniimplanty ortodontyczne są niezwykle przydatnym narzędziem w leczeniu ortodontycznym, dzięki któremu można dokonywać znacznych przesunięć zębowych w zaplanowanych miejscach, bez zmian ustawienia zębów w pozostałych obszarach. Ich zastosowanie skraca czas leczenia, a prawidłowe i zgodne z zasadami ich zastosowanie pozwala uniknąć powikłań. Miniimplanty są również dobrze tolerowane przez pacjentów młodocianych, mogą więc być dobrą alternatywą w leczeniu pourazowej utraty zębów stałych.

teeth were closed with the patient's own teeth, and proper skeletal and dental relations did not significantly worsen.

Summary

Orthodontic mini-implants are an extremely useful tool in orthodontic treatment, because thanks to them, it is possible to make significant tooth shifts in planned directions, without changing teeth positions in other areas. Their application shortens the treatment duration, and their proper and consistent application allows avoiding complications. Mini-implants are also well tolerated by adolescent patients, so they can be a good alternative in the treatment of post-traumatic loss of permanent teeth.

Piśmiennictwo / References

1. Szpringel-Nodzak M. Urazowe uszkodzenia zębów u dzieci. *Med Tour Press* 1992; 17-22.
2. Pels E, Borowska M, Rudnicka-Siwiek K, Mielnik-Błaszczak M, Bałanda W, Topolska J, Malicka M. Analiza stanów pourazowych zębów u dzieci w 2004 roku. *Forum Ortod* 2005; 1: 73-80.
3. Steciuk A, Emerich K. Urazy zębów - przegląd wytycznych postępowania na podstawie piśmiennictwa oraz opisu przypadków. *Ann Acad Med Gedan* 2016; 46: 65-74.
4. Karłowska I. Zarys współczesnej ortodoncji. *PZWL* 2016; 353-4.
5. Dominiak M. Podstawy chirurgii stomatologicznej. Akademia Medyczna we Wrocławiu 2010; 128.
6. Paulsen HU, Andreasen JO, Schwartz O. Autotransplantacja przedtrzonowców i krioprezewacja w przypadkach utraty zębów w odcinku przednim. *Forum Ortod* 2006; 2: 89-98.
7. Czochrowska E. Autotransplantacja zębów na uniwersytecie w Oslo. *Forum Ortod* 2009; 5: 33-9.
8. Plakwicz P, Wojtowicz A, Czochrowska EM. Survival and success rates of autotransplanted premolars: a prospective study of the protocol for developing teeth. *Am J Orthod Dentofacial Orthop* 2013; 144: 229-37.
9. Roberts WE, Marshall KJ, Mozsary PG. Rigid endosseous implant utilized as anchorage to protract molars and close an atrophic extraction site. *Angle Orthod* 1990; 60: 135-51.
10. Antoszewska J. Zakotwienie szkieletowe w leczeniu ortodontycznym, Wrocławska modyfikacja wszczepiania TISAD. Uniwersytet Medyczny we Wrocławiu 2013; 43-104.
11. Antoszewska J, Kawala B, Sarul M. Czynniki wpływające na stabilność implantów ortodontycznych. *Metoda wrocławska*. *Forum Ortod* 2010; 6: 5-13.
12. Truszel M, Rojek U, Krukowska-Drozd O, Liśniewska-Machorowska B. Miniśruby - tymczasowe zakotwiczenie kostne w praktyce klinicznej przegląd piśmiennictwa. *Forum Ortod* 2008; 4: 101-11.
13. Włodarczyk-Górniak O, Pawłowska E. Czynniki wpływające na sukces implantacji miniśrub ortodontycznych - przegląd piśmiennictwa. *Ortod Prakt* 2017; 1: 35-43.
14. Frank Sz, Wesołowski P, Serzysko M, Głuszko A, Wojtowicz A. Analiza tkanki kostnej w szczęce i żuchwie w celu wyznaczenia optymalnych lokalizacji dla mikroimplantów ortodontycznych. Badania własne na podstawie analizy CBCT. *Forum Ortod* 2013; 9: 171.
15. Kravitz ND, Kusnoto B. Risks and complications of orthodontic miniscrews. *Am J Orthod Dentofacial Orthop* 2007; 131: 43-51.
16. Oh H, Herchold K, Hannon S, Heetland K, Golnaz A, Nguyen V, Cho HJ. Orthodontic tooth movement through the maxillary sinus in adult with multiple missing teeth. *Am J Orthod Dentofacial Orthop* 2014; 146: 493-505.
17. Segner D, Hasund A. Indywidualna kefalometria. *Med Tour Press* 2015; 96.
18. Dietrich P. Ortodoncja I Rozwój struktur ustno-twarzowych i diagnostyka. Elsevier 2004; 154-294.
19. Proffit WR, Fields HW, Sarver DM. Ortodoncja współczesna. Elsevier 2009; 48.
20. Dobrowolska-Zarzycka M, Mitura I, Sidorowicz Ł. Wpływ położenia szczęki i siekaczy górnych na wartość kąta nosowo-wargowego. *Forum Ortod* 2008; 4: 166-72.
21. Dobrowolska-Zarzycka M, Mitura I, Sidorowicz Ł, Dunin-Wilczyńska I. Wartość kąta nosowo-wargowego w zależności od położenia żuchwy oraz klasy szkieletowej. *Forum Ortod* 2012; 8: 7-15.